Zur

Pathologie der Geschwulstbildung

im

weiblichen Geschlechtsapparat.

Inaugural-Dissertation

von

Dr. med. HANS WÜLFING.

STUTTGART.
DRUCK DER UNION DEUTSCHE VERLAGSGESELLSCHAFT.
1900.

Zur

Pathologie der Geschwulstbildung

im weiblichen Geschlechtsapparat.

INAUGURAL-DISSERTATION

verfasst und der

Hohen medicinischen Fakultät

der

Königlich Bayrischen Julius-Maximilians-Universität Würzburg

zur

ERLANGUNG DER DOKTORWÜRDE

in der Medicin, Chirurgie und Geburtshülfe

vorgelegt von

Hans Wülfing,

Approb. Arzt aus Barmen.

STUTTGART.

DRUCK DER UNION DEUTSCHE VERLAGSGESELLSCHAFT.

1900.

Referent:

Herr Geheimrath Prof. Dr. Ritter v. Rindfleisch.

MEINEN LIEBEN ELTERN

IN DANKBARKEIT GEWIDMET.

Wie alle anderen Geschwülste, so kann auch das Myom zum Theil infolge von Ernährungsstörungen, zum Theil infolge von abnorm starker Wucherung bestimmter Gewebselemente eine Reihe von Veränderungen eingehen, die entweder in Erweichung durch Oedem, fettige Metamorphose und myxomatöse Entartung, oder auch in Induration und Verkalkung bestehen. Durch stärkere Wucherung des Bindegewebes entstehen die Fibromyome, sehr häufig sind auch Cystenbildungen in den Myomen, bei denen es sich entweder um einfache Bindegewebslücken, oder um Erweiterung der Lymphräume handelt, die Leopold als Myoma lymphaniectodes bezeichnet. Unter diese Mischgeschwülste ist auch das Adenomyom zu rechnen, doch nimmt dieses eine besondere Stellung unter ihnen ein. Denn während es sich bei den vorher erwähnten Veränderungen, die im Myom Platz greifen können, entweder um Cellularatrophie, um Nekrose des Geschwulstgewebes, bei den Mischgeschwülsten um excessive Wucherung einer bestimmten, aber in dem Myom immer vorhandenen Gewebsart handelt, finden wir im Adenomyom Zellelemente eingeschlossen, die als etwas ganz Fremdartiges erscheinen, die sich niemals aus der Muskel- oder Bindegewebssubstanz, aus der ja das Myom normalerweise besteht, entwickeln können. Unter einem Adenomyom versteht man bekanntlich ein Myom, welches mehr oder weniger reichlich von epithelführenden Strängen und Hohlräumen durchsetzt ist. Solche mit Epithel ausgekleidete Stränge und Hohl-

räume sind auch schon früher vielfach in Myomen und Fibromyomen gefunden worden. Von den meisten Untersuchern (Ruge, Schroeder u. A.) wurden sie für Abkömmlinge der Uterusdrüsen angesehen, die infolge von besonderen Reizen wuchern und tief in das Muskelgewebe hineinwachsen können. Mit dieser Erklärung begnügte man sich lange Zeit.

Erst neuerdings hat v. Recklinghausen das Interesse an der Aetiologie der Adenomyome wieder neu geweckt, sein 1896 erschienenes umfassendes Werk: „Die Adenomyome und Cystadenome der Uterus- und Tubenwandung, ihre Abkunft von Resten des Wolffschen Körpers“ hat die Anregung zu zahlreichen neuen Untersuchungen der Myome gegeben. Das Ergebniss derselben ist zunächst, dass viel häufiger, wie man früher glaubte, epitheliale Einschlüsse in Myomen nachgewiesen werden können. Für die Aetiologie derselben sind nun bis zu einem gewissen Grade die Forschungen von v. Recklinghausen grundlegend gewesen.

v. Recklinghausen untersuchte eine grosse Anzahl von Myomen. In vielen derselben fand er nun inmitten des Myomgewebes mit mehr oder weniger hohem Cylinderepithel ausgekleidete geschlossene Drüsensysteme, welche ganz an den kammförmigen Aufbau der Urniere, wie er im Nebeneierstock angedeutet ist, erinnern. In einen ampullenförmigen Hauptcanal ergiessen sich mehr oder weniger zahlreiche, ungefähr parallel endende Seitenäste. Diese letzteren lassen drei Abschnitte erkennen. Sie beginnen mit einem cystenartig aufgetriebenen Endkolben, aus welchem ein mit kubischem Epithel bekleidetes gewundenes Secretionsröhrchen entspringt. Dasselbe geht in ein mit hohem, zum Theil flimmerndem Cylinderepithel versehenes Sammelrohr über, welches in die Hauptampulle einmündet. Gewisse Tubuli liegen flach ausgebreitet in einer Ebene, ihre Anordnung ist mitsammt der Ampulle eine „kamm- und federbartförmige“, das Ganze das Bild eines „Parovarium in verjüngtem Massstabe“. Zuweilen findet man auch sogenannte Pseudoglomeruli, kugelige oder halbkugelige, gefässreiche Erhebungen in den Endkolben und Schlauchampullen, sowie Pigmentkörper im Lumen der Canälchen und stärkere Pigmentirung des Stroma. Wir haben also wenigstens in diesen typischen Fällen genau das Bild vor uns, das wir normalerweise bei der mikroskopischen Betrachtung des Wolff'schen Körpers bezw. dessen Ueberresten, des Ep- und Paroophoron finden. Es lag also nahe, den Befund in gewissen Adenomyomen mit den genannten

Gebilden in Verbindung zu bringen, zumal da sich in keinem anderen Organ ein Bild findet, was der Structur und Anordnung der Urnierencanälchen ähnlich wäre. Allerdings ist damit der directe Zusammenhang der Adenomyome mit Urnierenresten noch immer nicht sicher gestellt, es ist noch nicht bewiesen, dass die letzteren die Fähigkeit zur charakteristischen Adenomyombildung besitzen. Erst Pick ist dies — scheinbar wenigstens — gelungen dadurch, dass er an zweifellosen, im menschlichen Organismus physiologisch erhaltenen Urnierencanälchen, am Epoophoron, Adenomyome vom typischen makro- und mikroskopischen Verhalten der von v. Recklinghausen beschriebenen Tumoren nachweisen konnte. Es gelang ihm das an von Landau mitsammt dem Uterus exstirpirten Adnexen.

Pick fand genau in den Hilus des rechten Eierstocks eingeschmiegt, durch eine Furche von diesem getrennt einen kirschkerngrossen Körper, der nach oben ziemlich dicht an die Tube herantritt, also genau die Stelle des Epoophoron einnimmt. Der Durchschnitt zeigt eine weisslich faserige, gleichmässig breite, harte Rinde und eine weiche, hellbräunliche Kernmasse. In dem centralen weichen Gewebe findet sich ein sichelförmiges Lumen. An den linken Adnexen ist das Gewebe an dem Eierstockhilus besonders derb und vielleicht etwas verdickt. Ein Einschnitt zeigt hier eine weissliche, harte, faserige Grundmasse, die ebenfalls ein sichelförmiges, wenn auch kleineres Lumen aufweist. Man trifft also genau dieselben Verhältnisse wie rechts, nur in kleinerem Massstabe. Bei mikroskopischer Betrachtung ergibt sich linkerseits, dass dem harten Grundgewebe ein ausserordentlich dichtes Geflecht von Fascikeln glatter Muskelfasern entspricht, dem auch mikroskopisch gegen die Umgebung keine distincte Abgrenzung zukommt — ein weiteres, noch nicht erwähntes Charakteristicum der Adenomyome den intramuralen Kugelmyomen gegenüber. Das angrenzende, schwielige, fibromuskuläre Gewebe des Mesosalpingium ist frei von drüsigen Elementen, während in der Geschwulst selbst der Befund genau mit der Schilderung übereinstimmt, die v. Recklinghausen von der feineren Structur seiner Adenomyome entwirft, es findet sich ein System von Hauptcanälen, Secretions- und Sammelröhren, wie es oben näher beschrieben ist. Es verbindet sich also beiderseits mit der charakteristischen Drüsenwucherung eine regellos und diffus ausstrahlende Muskelgewebsneubildung. Während nun der linksseitige Tumor sich als eine nicht sehr auffällige, diffuse Anschwellung darstellt,

lässt sich an dem rechtsseitigen, der voluminöseren Muskel- und Drüsenwucherung entsprechend die kugelige Geschwulst gut abgrenzen. Doch ist auch sie durch diffus ausstrahlende Muskelbündel so innig mit der Umgebung verbunden, dass sie auf dem Durchschnitt nirgends hervorquillt. In beiden Geschwülsten combinirt sich also adenomatöse mit myomatöser Wucherung, und zwar genau an der Stelle, wo physiologisch das Epoophoron zu finden ist, es handelt sich also nach Pick's Ansicht um ein echtes Adenomyom des Nebeneierstocks. Es wäre also danach an zweifellosen Urnierenresten bewiesen, dass diese die Fähigkeit besitzen, Adenomyome mit für die Urniere charakteristischen drüsigen Hohlräumen zu bilden.

Da nun nach Aschoff Epoophoron und Paroophoron zwar topographisch, aber nicht physiologisch zu trennen sind, da beide nur verschiedene Abschnitte ein- und desselben Mutterorgans sind, so folgt aus dem Vorigen unmittelbar, dass auch aus dem Paroophoron, soweit es noch persistirt, was normalerweise nicht der Fall ist, adenomyomatöse Wucherungen entstehen können, die denjenigen des Epoophoron an Form und Bedeutung identisch sind. Damit wäre auch die Ansicht vieler Autoren widerlegt, dass alle Adenomyome des Ligamentum latum primär in der Uteruswand gebildet und erst secundär in das lockere Zellgewebe des breiten Mutterbandes hinausgeschoben seien, eine Ansicht, die auch noch v. Recklinghausen ganz grundsätzlich vertritt, indem er sagt, dass er „trotz der grossen Zahl seiner Beobachtungen selbständige Adenomyome von nennenswerther Grösse innerhalb des Ligamentum latum und im Bereich des eigentlichen Epoophoron niemals gesehen habe".

Was den Sitz der Adenomyome der Urnierenreste betrifft, so können sie sich nach der Zusammenstellung Aschoff's im Bereich der Ligamentum lata vom freien Rande derselben bis zur Uteruskante (Breus, Pick, Aschoff), abwärts bis zum Scheidengewölbe (Pfannenstiel, v. Herff, Bluhm) und in der Wand des Uterus (v. Recklinghausen, v. Lockstaedt), ferner im Verlauf des Ligamenta rotundum bis zum Ansatz desselben über der Schamfuge (Pick, v. Recklinghausen u. A.) entwickeln. Sie bevorzugen den Tubenwinkel und die dorsale Fläche des Uterus.

Nachdem also durch Pick die Fähigkeit der Urnierenreste, zu denen auch die Ausführungsgänge, die Wolff'schen oder Gartner'schen Gänge zu rechnen sind, Adenomyome zu bilden, bewiesen ist, musste noch nachgewiesen werden, dass solche persistirenden Reste

der Urniere und ihrer Ausführungsgänge nicht nur theoretisch anzunehmen sind, sondern dass sie in Tuben- oder Uteruswand thatsächlich vorkommen können, ohne gleichzeitige Geschwulstbildung. Dieser Nachweis ist nun Klein gelungen. Derselbe fand in dem Genital eines neugebornen Mädchens mit Hülfe mikroskopischer Serienschnitte die Wolff-Gartner'schen Gänge von dem Parovarium unterhalb der Tuben im Ligamentum latum bis zum Uteruskörper reichend. Der linke Gang zog nun im Parametrium bis dicht an den Uteruskörper, war hier auf eine kurze Strecke atrophirt, erschien aber bald darauf wieder in der Uterussubstanz oberhalb des Orif. int. uteri und zog in der seitlichen Uteruswand durch den Cervix bis in die Portio, bog hier nach oben um, übersetzte mit einer zweiten Krümmung das Scheidengewölbe und verlief neben der Scheidenwand ununterbrochen bis in das Hymen, in dessen freiem Rande er mündete. Ferner hatte derselbe Untersucher im Genital eines 4½ Monate alten Mädchens die Gartner'schen Gänge vom oberen Drittel der Scheide bis zum Hymen herab auf Serienschnitten verfolgt.

Damit ist also auch das Vorkommen von Urnierenresten in der Uteruswand bewiesen. Bei weiblichen Thieren (Kühen) hatte übrigens schon Malpighi 1681 den persistirenden Wolff'schen Gang gefunden.

Topographisch betrachtet wird man also Tumoren der Gartnerschen Gänge finden können: im Ligamentum latum, in der Muskelwand des Corpus uteri, sowie des Cervix und der Portio (nach Aschoff Prädilectionsstelle), neben der Scheide und im Hymen.

Endlich haben wir noch eine dritte Art von Muskelgeschwülsten des Uterus mit Epitheleinschlüssen zu berücksichtigen, die wie die vorigen als congenital angelegt zu betrachten sind. Dieselben entstehen aus Epithelabschnürungen der Müller'schen Gänge. Das Vorkommen derselben fand einen warmen Vertheidiger in Kossmann, der mit v. Lockstaedt so weit ging, das Vorkommen der Urnierenadenomyome ganz in Abrede zu stellen, oder sie nur in seltenen Ausnahmen zuzulassen.

Kossmann hat als Ursache der Adenomyome besonders auch die von ihm als häufiges Vorkommniss nachgewiesenen Nebentuben angenommen, die auch als congenital entstanden und zwar als theilweise Doppelbildungen eines Müller'schen Ganges aufzufassen sind. Es will Kossmann sämmtliche Tumoren mit Drüseneinschluss im Bereich des Ligamentum latum nicht auf die Wolff'schen, sondern auf die Müller'schen Gänge zurückgeführt wissen. Nach Klein

trifft diese Deutung zweifellos für jene Tumoren zu, welche in der Tubenwand selbst sich entwickeln. In dieser Beziehung sind auch die Untersuchungen von R. Meyer von Bedeutung, der an mehreren sonst normalen Uteri, darunter auch fötalen, sowohl tiefe, bis in die Muskulatur reichende drüsenartige Ausstülpungen des Schleimhautepithels und Abschnürungen desselben, besonders im Fundus, als auch stärkere Astbildungen des Wolff'schen Ganges, besonders im Cervixtheil, nachweisen konnte. R. Meyer nimmt also damit eine vermittelnde Stellung ein zwischen den Ansichten von v. Recklinghausen und seiner Anhänger über die Adenomyome und denjenigen Kossmann's, v. Franqué's u. A.

Jedenfalls haben wir also neben Urnieren und Urnierenzügen auch die Müller'schen Gänge als Quellen der in Frage kommenden Epithelkeime zu betrachten. Adenomyome, die aus denselben entstehen, bevorzugen gewöhnlich die centralen Schichten des Corpus uteri.

Diese letzte Gruppe von Muskelgeschwülsten gehört nun schon zu den sogenannten Schleimhautadenomyomen, deren Vorkommen auch v. Recklinghausen für eine Anzahl von Fällen zugegeben hat. Gerade bei diesen sind nicht unbedingt alle epithelialen Einschlüsse als in der Fötalzeit entstanden aufzufassen, bei ihnen ist vielmehr eine später einsetzende Wucherung der Drüsen in die Muskulatur mit secundärer Myombildung — vielleicht infolge eines chronischen Entzündungsreizes — nicht ausgeschlossen. Die Schleimhautadenomyome unterscheiden sich von den Urnierenadenomyomen zunächst durch ihre Lage: sie liegen central, communiciren mit dem Uteruscavum, umgeben es als ein starres Rohr, entwickeln sich auch an der ventralen Wand. In der Anordnung der drüsigen Elemente kehrt in ihnen die Structur der Uterusschleimhaut wieder, mehr oder weniger parallel verlaufende, zum Theil auch stärker gewundene mit Cylinderepithel (Flimmerepithel) ausgekleidete Schläuche, eingebettet in ein cytogenes Gewebe. — Nicht immer ist jedoch die Unterscheidung zwischen Urnieren- und Schleimhautadenomyomen genau durchzuführen, ja öfter ist sie unmöglich, weil der „geschlossene" Aufbau der Urnierenadenomyome nur verhältnissmässig selten so regelmässig vorhanden ist, die Drüsen vielmehr unregelmässig im Myom zerstreut sind und dann aber auch als Abkömmlinge der Uterusschleimhaut aufgefasst werden können, zumal wenn die Differenzirung der Röhrchen in functionell verschiedenen Abschnitten und in Pseudoglomeruli fehlt. Endkolbencysten und Pigmentkörper

sind auch in unzweifelhaften Schleimhautadenomyomen gefunden worden. Ebensowenig kann der Sitz für die Abstammung der Keime in jedem Falle entscheidend sein, denn wir wissen jetzt, dass auch in der ventralen Wand Urnierenadenomyome vorkommen können und dass echte Schleimhautadenomyome bis in die peripheren Schichten hineinreichen können (Aschoff).

Für eine — und zwar postfötale — Entstehung der Drüsen aus der Uterusschleimhaut in der Mehrzahl der Adenomyome ist vor allen auch v. Franqué eingetreten. Mit Kossmann bestreitet er das häufige Vorkommen von Adenomyomen im Sinne von v. Recklinghausen. Während aber Kossmann diese, wie schon erwähnt, in den meisten Fällen als congenital angelegt betrachtet, spricht v. Franqué, von der Thatsache ausgehend, dass in fast allen Fällen von Adenomyom eine chronisch entzündliche Reizung des Tubengewebes nachzuweisen ist, den Satz aus: „Nicht das Adenomyom macht die Entzündung, sondern die entzündliche Reizung das Adenomyom.“ v. Franqué kam zu diesen Schlüssen auf Grund eines von ihm genau untersuchten Falles. Er fand in zahlreichen Serienschnitten von schon makroskopisch mit Anschwellungen versehenen, verdickten Tuben, die wegen chronischen Entzündungserscheinungen und dadurch hervorgerufenen schmerzhaften Adhäsionen, weiter auch wegen des Verdachtes auf Tuberculose in der Klinik von Prof. Hofmeier exstirpirt worden waren, die Zeichen der von Chiari so benannten Salpingitis nodosa isthmica, d. h. die Zeichen einer abgelaufenen oder sehr chronisch verlaufenden interstitiellen Entzündung. In einigen Schnitten fand er schliesslich Riesenzellen und weiterhin einige typische Tuberkelknötchen. Wenn diese auch nur in sehr geringer Anzahl gefunden wurden, so konnte doch Tuberculose als Ursache der Entzündung aufgefasst werden. In der nach v. Franqué's Ansicht infolge des chronischen Entzündungsreizes gewucherten Muskulatur fand er nun die mannigfachsten epithelialen Formationen in Gestalt enger Drüsengänge und sehr verschieden geformter und grosser mit Epithel ausgekleideter Cystchen. Die adenomatösen Gebilde zeigten das typische Bild der nach v. Recklinghausen von Urnierenresten abstammenden Tubenwinkeladenomyome. v. Franqué gelang es nun, in mehreren Schnitten seiner Serie den Zusammenhang der Drüsenräume mit dem Tubenlumen sicher nachzuweisen. Die Verbindungsschläuche durchsetzten dabei die Längs- und Ringmuskulatur. Dadurch hält er für bewiesen,

dass die Drüsenräume aus multiplen Schleimhautausstülpungen der Tube entstanden sind. Solche Communicationen fand er nicht in den stärker verdickten Partien der Tube, sondern nur am Ende der Schnittreihe, wo jene makroskopisch kaum mehr verdickt erschien, während in den Anschwellungen die adenomatösen Gebilde nahe der Peripherie, vom Tubenlumen weit entfernt liegen.

v. Franqué erklärt diesen Befund dadurch, dass durch nachträglich (infolge des Entzündungsreizes) erst gebildete dickere Muskelschichten die primär von der Schleimhaut aus gebildeten Ausstülpungen und ihre Verzweigungen vom Tubenlumen abgedrängt werden. Späterhin könnte dadurch also auch bei Schleimhautadenomyomen der Zusammenhang der Drüsen mit dem Lumen vollständig verloren gegangen sein. Die merkwürdigen Formen der drüsigen Gebilde endlich erklärt v. Franqué aus mechanischen Momenten, indem die Epithelien den Gewebslücken, den Gefässspalten folgend wuchern und die dadurch entstehenden Gebilde eine bestimmte, radienförmige, concentrische Anordnung zeigen. Mit L. Neumann erklärt er die Entstehung der Pseudoglomeruli auch mechanisch durch „Invagination der Drüsenepithelien“. Wenn die Epithelstränge dann weiter vorwuchern und schliesslich aus der festen, starren, schwer zu verdrängenden Muskulatur in das lockere Bindegewebe des Ligamentum latum gelangen, können sie sich in diesem ungehemmter ausbreiten, und es kann dadurch nach v. Franqué zu voluminöseren adenomatösen Geschwülsten kommen. So ist nach ihm möglicherweise auch das von Pick beschriebene oben angeführte „Adenomyom des Epoophoron“ zu erklären, wodurch natürlich auch die von Pick gezogenen Schlussfolgerungen hinfällig wären. Wenn v. Franqué auch die Möglichkeit der Urnierenadenomyome nach v. Recklinghausen nicht in Abrede stellt, so hält er doch einen zwingenden Beweis für eine solche Entstehung für sehr schwer und jedenfalls noch nicht für erbracht, nach ihm kommt die Abstammung der Adenomyome von der Schleimhaut bedeutend häufiger vor und lässt sich in viel mehr Fällen, als es bis jetzt geschehen ist, nachweisen. Er kommt damit also in der Hauptsache wieder auf die alte Auffassung von Schroeder und Ruge zurück, die die Zelleinschlüsse in den Adenomyomen ja auch von der Uterusschleimhaut herleiteten.

Während wir bis jetzt nur die Herkunft des Epithels in den Adenomyomen im Anschluss an die verschiedenen Autoren zu er-

klären versucht haben, drängt sich weiterhin die Frage auf, woher das Muskelgewebe derselben stammt. Zwei Möglichkeiten sind dabei in Betracht zu ziehen: das myomatöse Gewebe entwickelt sich aus der Uteruswand selbst, oder es wird — vorausgesetzt natürlich, dass es sich thatsächlich um Urnierenadenomyome handelt — von den Urnierenresten mitgeliefert, deren einzelne Schläuche ja eine musculäre Scheide besitzen. Im ersten Fall müsste eine Wucherung der Uterusmuskulatur erfolgen durch den Reiz, den die Epitheleinschlüsse auf dieselbe ausüben. Diese Frage zu beantworten, ist mit grossen Schwierigkeiten verbunden, da wir die Adenomyome fast nur im entwickelten Stadium zur Untersuchung bekommen. Für die voluminösen Formen kommt nach v. Recklinghausen die besondere Disposition des musculösen weiblichen Genitalschlauches zur Hyperplasie in Betracht. Dafür zieht er die meist gleichzeitig vorhandenen, epithelfreien intramuralen Kugelmyome als Beweis heran. Eine Abhängigkeit vom Mutterboden zeigt sich nach Aschoff deutlich an denjenigen inguinalen Tumoren mit Epitheleinschlüssen, die sich dicht unter der Haut, wo die musculären Bestandtheile des Lig. rotundum fast ganz oder vollständig geschwunden sind, entwickeln. Statt des Adenomyoms finden wir hier das Adenofibrom.

Von besonderem Interesse ist endlich das Zusammenvorkommen von Adenomyom und Carcinom. Dass letzteres von den Drüsenschläuchen aus primär sich entwickelt, ist zwar theoretisch denkbar, aber nur sehr selten beobachtet. Und die Fälle, die als Carcinome beschrieben sind, welche von dem Epithel der Adenomyome selbst ausgegangen sein sollen, sind stark angefochten worden, es hat sich fast immer herausgestellt, dass es sich wohl meistens um Krebsgeschwülste gehandelt hat, die von den Uterusdrüsen ausgegangen sind, und dann erst secundär in die Muskelfasern des Myoms tiefer hineindrangen, und dasselbe durchsetzten. Dagegen kommt nach Hofmeier die einfache Complication von Myomen des Corpus uteri mit Carcinom des Cervix durchaus nicht selten vor.

Ein solcher, auch in anderer Beziehung hochinteressanter Fall kam im Würzburger pathologischen Institut zur Beobachtung, und ich hatte Gelegenheit, denselben unter Anleitung des Herrn Privatdocent Dr. Borst zu untersuchen.

Es handelt sich um den Befund bei einer 45jährigen Frau, die in der Frauenklinik zu Würzburg verstorben war und von Herrn Dr. Borst obducirt wurde. Zur Erläuterung der makroskopischen

Verhältnisse, wie sie bei der Obduction gefunden wurden, lasse ich hier das Sectionsprotokoll folgen:

Marie F . . ., gestorben am 12. Januar 1900.
Obduction am 13. Januar 1900.
Die Venen der Bauchdecken erweitert und stark gefüllt.

In der Bauchhöhle selbst grosse Quantitäten einer trüben Flüssigkeit, in welcher dicke Flocken von Fibrin und Eiter schwimmen; letzterer ist besonders reichlich im kleinen Becken angehäuft. Die Dünndarmschlingen an den gegenseitigen Berührungsstellen ganz wenig getrübt und stärker injicirt, der Dickdarm reichlich mit Fibrin belegt, das grosse Netz zurückgezogen, verdickt, mit der Leber fibrinös verklebt. Die Venen des Mesocolon stark gefüllt, sie enthalten flüssiges Blut. Mesenterialdrüsen geschwellt, weiss. Darminhalt flüssig. Processus vermiformis frei beweglich, an der Spitze stark geschwellt, sein Mesenteriolum dick, fettreich; eine Perforation nicht vorhanden. Flexura sigmoidea stark gebläht, mit harten Kotballen erfüllt. An der Vorderfläche des Mastdarms viel gefässhaltiges Bindegewebe, ebenso ist die Oberfläche des Uterus mit solchem Gewebe bedeckt.

Ovarien und Tuben geschwellt. Die linke Tube stellt einen langgestreckten Sack dar, ihr abdominales Ende ist durch viele strangförmige Verwachsungen mit der Hinterfläche des Uterus verbunden. Die erweiterte und verwachsene linke Tube legt sich schlingenförmig um das linke Ovarium. Albuginea des Ovarium verdickt, derb, auf dem Durchschnitt eine Reihe glattwandiger Cysten und ein frisches Corpus luteum. Das abdominale Ende der linken Tube verschlossen. Der Sack, der die linke Tube darstellt, enthält eine gelbliche, klare Flüssigkeit, die Wand ist stark schwielig verdickt. Am rechten Ovarium ebenfalls die Kapsel stark verdickt. Rechte Tube leicht geschwellt. Ostium abdominale offen. Die beiden uterinen Tubenmündungen hochgradig verengt. Rechterseits findet sich am Tubenwinkel ein etwa wallnussgrosser Tumor aus glatter Muskulatur (mit spärlichem bindegewebigem Beisatz) bestehend; schon makroskopisch ist die reichliche Einlagerung weissgelblicher drüsiger Gebilde, die zum Theil sichtbare Lumina aufweisen, zu erkennen. Die Geschwulst geht allmälig in die Muskulatur des angrenzenden Uterus über. Linkerseits eine kleine, ähnlich gebaute diffuse myomatöse Anschwellung am Tubenwinkel. Von der Schleimhaut der aufgeschnittenen rechten Tube lässt sich ein schleimiger Eiter abstreifen. Das paravaginale Gewebe in der Höhe der Portio cervicalis uteri verdickt und eitrig infiltrirt, die Portio selbst geschwellt, markig, weiss, an der Oberfläche leicht zerklüftet. Dieser Zustand ist auf eine etwa 1 cm im Durchmesser betragende Stelle der hinteren Muttermundslippe beschränkt. Der Cervix selbst ohne sichtbare Veränderung. Uteruswand hochgradig verdickt, das Endometrium

leicht verdickt, stark vascularisirt. In der Uteruswand einige kleinere, kuglige Myome und ein grösseres, etwa kirschkerngrosses, auf der rechten Seite durchaus intramural gelegen, der rechten Kante des Uterus entsprechend.

Das Bindegewebe um den Mastdarm stark verdickt. Durchschnitte zeigen weissliche und gelbliche Einlagerungen, die theils auf fibröse Induration, theils auf eine eitrige Infiltration des ganzen periproctalen Bindegewebes hindeuten. Ein ähnlicher Zustand findet sich im ganzen Bereich des Beckenbindegewebes überhaupt. Die Mastdarmschleimhaut ist glatt, vielfach punktförmig pigmentirt, ödematös geschwellt, mit vereinzelten hyperplastischen Follikeln. Keine Geschwüre. Unter der Mastdarmschleimhaut massenhaft gelbliche Streifen und Flecken, die einer eitrigen Infiltration des submucösen Gewebes entsprechen.

Die die grossen Gefässe begleitenden retroserösen Lymphdrüsen stark geschwellt, theils weisslich, theils grauröthlich, von markiger Beschaffenheit. Aehnlich sind auch die Lymphdrüsen des kleinen Beckens verändert.

Die Vorderfläche der Leber mit dem Zwerchfell verwachsen. Die Leber selbst vergrössert, weich, schlaff, Parenchym trüb. Gallenblase mit vielen kleinen, aus Pigmentkalk bestehenden Steinchen gefüllt. An der Leberpforte eine diffuse, weiche Drüsenschwellung.

Milz: Kapsel dick, Pulpa anämisch.

Die Nieren zeigen oberflächliche, narbige Einziehungen, an deren Stelle die Kapsel verwachsen ist. Das ganze Parenchym gelbweiss mit vielen Blutungen.

Magenschleimhaut: Im Fundus starke venöse Stauung und reichliche Blutungen, ebenso im Duodenum.

In der rechten Pleurahöhle spärliches, trübes Exsudat. Im Herzbeutel wenig klare Flüssigkeit. Viele Petechien in den Lungenpleuren.

Linke Lunge ist in allen Theilen lufthaltig, ödematös. Rechte Lunge wie die linke, ihr unterer Lappen durch Compression schlaff und luftleer.

Herz (linkes): Ventrikel verdickt, Klappen normal. Rechter Ventrikel ebenfalls verdickt, stark von Fett durchwachsen. Klappen zart. Muskelfleisch trüb und von Blutungen durchsetzt.

Klinische Diagnose: Cancroid der Portio, Peritonitis septica.

Pathologisch-anatomische Diagnose: Colitis inverterata. Periproctitis fibrosa et purulenta. Nephritis, Hepatitis parenchymatosa acuta. Pleuritis dextra serofibrinosa.

Degeneratio acuta myocardii. Oedema pulmonum.

Carcinoma portionis cervicalis incipiens. Endometritis, Metritis, Perimetritis chronica. Hydrosalpinx sinistra. Salpingitis catarrhalis. Adenomyomata tubae utriusque. Myomata nonnulla intramuralia uteri. Intumescentia medullaris glandularum retroperitonealium praecipne iliacarum.

Es wurden nun zur genaueren Untersuchung Stücke aus der erkrankten Portio, mit Theilen des angrenzenden Scheidengewölbes, das intramurale Myom und die beiden augenscheinlich adenomyomatös erkrankten Tuben, endlich Stückchen der Mastdarmschleimhaut mit daran hängendem Binde- und Fettgewebe heraus geschnitten, in Alkohol in aufsteigender Concentration gehärtet und in Celloidin eingebettet. Ferner wurde eine Anzahl der geschwellten Retroperitonealdrüsen nach entsprechender Behandlung in Paraffin eingeschlossen. Von diesen sowohl wie von den Tumoren in den Tubenwinkeln wurden grössere Schnittserien angefertigt. Dieselben sowie auch die übrigen Schnitte wurden fast ausschliesslich mit Hämatoxylin-Eosin gefärbt. Die mikroskopische Betrachtung ergiebt nun folgenden

Mikroskopischen Befund [1]).

Was zunächst das Carcinom der Portio cervicalis betrifft, so liegen hier Schnitte vor, die durch das Scheidengewölbe, die erkrankte Portio und die untere Hälfte des Cervix gelegt sind.

Die Scheidenschleimhaut zeigt eine entschiedene Verdickung des Plattenepithels und eine reichliche Desquamation von Epithelzellen. An der Oberfläche findet sich ausser den abgestossenen Plattenepithelien Blut, stellenweise auch etwas Fibrin abgelagert. Durch die Wucherung des Epithels entstehen da und dort papilläre Hervorragungen, die auf Längs- und Querschnitten getroffen sind und hie und da deutlich einen feinen bindegewebigen Grundstock in der Mitte aufweisen. Gegen das subepitheliale Gewebe ist die Schleimhaut nur theilweise scharf abgesetzt und durch eine hyaline Grenzmembran getrennt. Zumeist findet sich ein dichtes Infiltrat von mittelgrossen Zellen, wodurch die Grenze zwischen Epithel und Bindegewebe vollständig verwischt wird. An einzelnen Stellen ist auch das Epithellager von dem Infiltrat durchsetzt, oder jenes fehlt, das zellige Infiltrat liegt entblösst von Epithel frei an der Oberfläche. Nähert man sich der Umschlagstelle der Scheide auf die Portio cervicalis, so nimmt das entzündliche Infiltrat rasch an Mächtigkeit zu und greift fast 1 mm in die Tiefe. Der Recessus, welcher die eigentliche Umschlagstelle darstellt, dessen eine Wandhälfte von der Scheide, dessen andere von der Portio selbst gebildet

[1]) Bei der Aufnahme desselben bin ich Herrn Privatdocent Dr. Borst für seine freundliche Unterstützung zu ganz besonderem Dank verpflichtet.

wird, zeigt eine sehr charakteristische Veränderung der Schleimhaut und des dicht anstossenden subepithelialen Gewebes, die nunmehr eingehender besprochen werden soll.

Die vorhin erwähnte entzündliche Infiltration erreicht hier ihren Höhepunkt und ihre grösste Ausdehnung. Statt des Epithels liegt hier das entzündlich infiltrirte Bindegewebe in grosser Ausdehnung frei zu Tage, und wo sich von Epithel überhaupt etwas findet, da sind dichte Massen regellos zusammengeworfener, glatter epithelialer Elemente abgelagert, die an einer Stelle — wohl durch starke ödematöse Durchtränkung — eine Reihe von blasigen Hohlräumen einschliessen. An einer anderen Stelle finden wir im subepithelialen Gewebe der Scheidenschleimhaut einen umschriebenen, länglichen Knoten polymorpher Plattenepithelien eingelagert.

Geht man auf die Portio selbst über, so ist hier entzündliche Zellenwucherung und Geschwulstinfiltrat so dicht gemischt, dass man nur mit Mühe eine Unterscheidung durchführen kann. Das Epithel der Portio ist nur an ganz wenigen Stellen erhalten, die Oberfläche ist von abgestossenen und ausgewanderten Zellen, von Blut und Fibrin bedeckt. Ein 2 mm tief eindringendes Infiltrat ist von einem zweiten ähnlichen und noch etwas tiefer reichenden, durch eine 1½ mm breite, weniger infiltrirte Zone getrennt. Diese Infiltrate, die einen durchaus diffusen Charakter haben, sind aus polymorphen Epithelzellen und kleinen, scharf gefärbten Rundzellen zusammengesetzt, und man erkennt bei starker Vergrösserung, dass das Bindegewebe bezw. die glatte Muskulatur durch das Infiltrat weit auseinander gedrängt und zu einem äusserst spärlichen, zarten, faserigen Stützgerüst für die diffus vordringenden Geschwulstzellen entfaltet ist. Es ist sehr bemerkenswerth, dass ein Fortschreiten der epithelialen Wucherung innerhalb der Lymphgefässe hier nicht erfolgt, sondern dass es sich um ein gleichmässiges Durchwachsensein des Gewebes handelt, das sehr an ein entzündliches Infiltrat erinnert. Wie gesagt ist die geschwulstmässige Wucherung der Oberflächenepithelien auch mit einer sehr ausgedehnten entzündlichen Infiltration verbunden, welch letztere ganz besonders dicht und die epithelialen Elemente völlig verdeckend an der freien Oberfläche der Portio an Stelle des ehemaligen Epithels entwickelt ist.

Im Bereich des Cervix fällt eine sehr bedeutende Menge verzweigter Drüsen auf, deren Epithel theils sehr regelmässig, theils vielfach abgestossen und im Lumen angehäuft erscheint. Eine Reihe

von Drüsen mit ganz unregelmässigen Epithelbelägen schiebt sich unter leichter Erweiterung der Lumina ziemlich tief in die Muscularis vor.

Da sämmtliche retroperitonealen Drüsen des kleinen Beckens sowohl im Bereich des periproctalen Fett- und Bindegewebes als entlang der Iliacalgefässe sowie auch hinauf in der Umgebung der Aorta eine theils weichere, theils derbere markige Schwellung zeigten, wurden aus allen diesen Gegenden grosse Reihen von Lymphdrüsen untersucht. Bei mikroskopischer Betrachtung bot sich im Allgemeinen überall dasselbe Bild, das in Folgendem etwas näher skizzirt werden soll.

In den meisten Drüsen ist das lymphatische Gewebe, also die Follikel und Follikularstränge aufs Aeusserste reducirt und durch ein grosszelliges Gewebe ersetzt, das sich zunächst im Bereich der lymphatischen Sinus ausbreitet, weiterhin aber auch vielfach die eigentliche lymphatische Substanz ersetzt. Dadurch wird das normale mikroskopische Bild der Lymphdrüsen stellenweise ganz und gar verwischt. Schon innerhalb der Follikel und Follikularstränge, soweit sie noch erhalten sind, sieht man neben den eigentlichen Lymphkörperchen grosse, protaplasmareiche, mit fast bläschenförmigen Kernen ausgestattete, polymorphe, zumeist platte, epithelähnliche Zellenelemente, die durchaus wie etwas Fremdartiges in der lymphatischen Substanz imponiren. Von solchen verhältnissmässig wenig veränderten Bezirken der lymphatischen Substanz finden sich alle Uebergänge zu breiten, verzweigten und netzförmig verbundenen Figuren, in welchen die grossen Zellen bei weitem überwiegen. Hier finden sich nun sämtliche nur wünschenswerthe Zwischenstufen zwischen Lymphkörperchen und den grossen, ganz epithelähnlichen Gebilden, so dass man auf die Vermuthung kommen kann, es möchte sich doch um eine engere Beziehung zwischen den Lymphkörperchen und den grossen Zellen handeln.

Die Lymphsinus zeigen sich auch stark verbreitert, sind aber nicht so zellreich wie die eigentliche lymphatische Substanz, wodurch sie sich als heller gefärbte Bezirke markiren. Es finden sich in ihnen weniger Lymphkörperchen als grössere epitheloide Zellen, ferner Uebergänge zu den erwähnten ganz epithelähnlichen grossen Zellen, endlich eine grosse Menge polymorph-kerniger Leukocyten. Bemerkenswerth ist, dass die grosszelligen Elemente eine besondere Beziehung zu der Aussenseite kleiner Gefässe aufweisen, indem sich hier förmliche Brutstätten der epithelähnlichen Zellen in Form von

dicken, die Gefässe umscheidenden Zellmänteln nachweisen lassen. Uebrigens werden die grossen Zellen auch im Lumen der Gefässe der Lymphdrüsen sehr reichlich aufgefunden. Weiterhin habe ich im Bereich der Lymphsinus eine deutliche Phagocytose der grossen Elemente gegenüber kleinen Leukocyten, Blutkörperchen und deren Zerfallsproducten beobachten können. So sehr es nahe liegt, die grossen Zellen besonders wegen ihrer häufig glatten Gestalt und wegen ihres epithelähnlichen Aussehens als verschleppte krebsige Zellen (von dem Portiocarcinom her) aufzufassen, so ist man doch nach der eben gegebenen Schilderung eher berechtigt, sie für in der Lymphdrüse selbst entzündlich neugebildete Zellen anzusprechen, zumal wir bei allerlei Entzündungsformen der Lymphdrüsen grosse epitheloide Zellen reichlich auftreten zu sehen gewohnt sind. Ich fasse daher den Zustand als eine grosszellige, entzündliche Hyperplasie der Lymphdrüsen auf.

In einigen dieser Drüsen, deren Lage leider nicht mehr genau bestimmt werden kann, konnte nun folgender hochinteressante Befund festgestellt werden. Zunächst erscheint auch hier das lymphatische Gewebe in vom physiologischen Lymphdrüsentypus vielfach abweichender Form entwickelt. Eine Anordnung in Follikel und Follikularstränge einerseits, in lymphatische Sinus andererseits ist oft nur sehr wenig ausgesprochen, es sind vielmehr in einem reticulären Gewebe theils kleine Lymphocyten, theils, und zwar weitaus vorwiegend, die oben näher geschilderten epitheloiden Elemente angehäuft. Hier ist wiederum besonders deutlich die Beziehung der grossen Zellen zu Gefässen, an deren Aussenseite sie sich in grosser Menge zu entwickeln scheinen. Dieses adenoide Gewebe dürfte als ein sehr gefässreiches bezeichnet und zugleich wohl als theilweise neugebildetes aufgefasst werden. Dafür spricht, dass reichliche Mengen inselartig zerstreuter Fettzellencomplexe in das Lymphdrüsengewebe eingeschlossen sind, dafür spricht ferner, dass man an den Grenzen dieses letzteren gegen das umschliessende und einhüllende Binde- und Fettgewebe bereits die ersten Präliminarien zur Etablirung eines lymphadenoiden Gewebes bemerkt. — In anderen Schnitten finden sich Follikel und Follikularstränge wieder deutlicher abgrenzbar.

Das weitaus Interessanteste ist nun, dass diese Lymphdrüsen nicht nur vereinzelt, sondern sehr reichlich einfache Tubuli und verzweigte Gänge enthalten[1]), die mit regelmässigem hohen Cylinder-

[1]) Siehe Figurentafel.

epithel ausgekleidet sind. Gewöhnlich liegen Gruppen von Tubuli dicht nebeneinander, so dass durch Verschmelzung benachbarter Räume unregelmässig buchtige kleine Cystchen entstehen, deren Innenfläche immer wieder einen regelmässigen Cylinderepithelbelag aufweist. Zweifellos sind aber auch leicht verzweigte Tubuli vorhanden. Diese sind sowohl im Trabekelsystem wie in der Drüsenkapsel als auch im Bereich des eigentlichen Pulpagewebes gelegen. Stellenweise ist der Drüsengehalt so reichlich, dass man von einem Adenom sprechen möchte.

Bei stärkerer Vergrösserung sieht man die Drüsengänge durchweg von mehreren Lagen eines zarten Bindegewebes umgeben, das seinerseits von lymphocytenartigen Zellen und wenigen grösseren epitheloiden Elementen durchsetzt ist, und dadurch zu einer Art Reticulum auseinander gedrängt erscheint. Manche Drüsengänge weisen sogar sehr breite solche Bindegewebsringe, die immer concentrisch um das Lumen angeordnet sind, auf. Das Epithel der Tubuli ist ein schlankes, hohes Cylinderepithel. Es erscheint durchaus einschichtig, nur liegen die Kerne in verschiedenen Höhen. Bemerkenswerth ist noch, dass die Cylinderzellen in ihrem Protaplasma vielfach helle Räume erkennen lassen, manchmal so, dass die birn- und flaschenförmigen Gestalten der Becherzellen resultiren. Ferner ist nicht selten ein feiner Saum von Körnchen und Stäbchen an den dem Lumen der Drüsenräume zugekehrten Flächen der Cylinderzellen wahrzunehmen. In einigen Drüsen ist das Epithel auch niedrig, cubisch, würfelförmig. Weiterhin ist interessant, dass das Epithel sammt dem angrenzenden Bindegewebe feine, aber sehr reichliche Auf- und Absenkungen bildet, so dass die Lumina grösserer Drüsenräume wellenförmige Contouren aufweisen.

Diesen ganz merkwürdigen Thatbestand zu erklären, ist mit grossen Schwierigkeiten verknüpft. Wir werden auf diese Frage weiter unten zurückkommen.

Die Untersuchung aller Drüsen ergiebt, dass die periproctalen Lymphknoten, die also im eitrig infiltrirten periproctalen Fettgewebe gelegen sind, keine solche Cylinderepithelschläuche aufweisen, so dass mit grosser Wahrscheinlichkeit, soweit sich dies nur aus dem mikroskopischen Befund feststellen lässt, vorzüglich die Iliacaldrüsen, die zur Untersuchung kamen, die beschriebene interessante Veränderung zeigen.

Vom Mastdarm und dem umgebenden Binde- und Fettgewebe

wurden zum Studium der dort vorgefundenen entzündlichen Processe (Periproctitis purulenta) Stückchen herausgeschnitten. An diesen ist zunächst im Bereich der Schleimhaut des Mastdarms eine starke, zellige Infiltration des Schleimhautbindegewebes zu constatiren, welch letzteres durchweg eine mässige, an einzelnen Stellen aber recht bedeutende Massenzunahme erkennen lässt. Die Drüsen sind theils in sehr ausgiebiger Schleimproduction begriffen, theils sind die Epithelien derselben vielfach abgestossen und erfüllen in grösserer Anzahl die Lumina. An der Grenze gegen die Submucosa finden sich Lymphknötchen, die gelegentlich tief in jene hineinreichen, also vergrössert sind. Das submucöse, intermusculäre Gewebe und das angrenzende Fettgewebe erweist sich durchsetzt von Leukocyten, die zum weitaus grössten Theil dem Typus der polymorph-kernigen Leukocyten angehören. An vielen Stellen ist die Anhäufung derselben so dicht, dass sie mit dem infiltrirten Bindegewebe zusammen zerfallen, was sich an der mangelhaften Kernfärbung und an der ausgedehnten Cariolyse dieser Bezirke erkennen lässt. Neben diesem Eiterungsprocesse ist eine mächtige Verdickung des submucösen, intermusculären Bindegewebes und eine schwielige Induration des periproctalen Fettgewebes zu constatiren, in deren jüngeren Stadien man reichliche Anhäufungen von kleinen Spindelzellen bemerkt. Offenbar handelt es sich also um einen chronisch entzündlichen Process mit acuten Nachschüben. Der erstere führte zu weit gehender Induration, die letzteren zu diffuser Eiterung und Einschmelzung der Gewebe. Bemerkt sei noch, dass sich in dem periproctalen Fettgewebe lymphatische Knötchen finden, die die mehrfach beschriebene grosszellige Hyperplasie erkennen lassen.

Weiterhin kam zur Untersuchung ein umschriebenes, etwa kirschkerngrosses intramurales Myom. Dieses erwies sich als ein reines Leiomyom mit ganz verschwindendem Beisatz von Bindegewebe. An den Durchschnitten war überaus deutlich zu verfolgen, wie das Wachsthum durch immer neue Einschiebungen von Faserzügen zwischen die bestehenden erfolgt. Ein sehr inniges Geflecht von Muskelfaserbündeln, die sich hauptsächlich in zwei auf einander senkrecht stehenden Richtungen durchwirken, zeichnet den Durchschnitt bei schwacher Vergrösserung aus. In der einen Hälfte der Peripherie ist die Geschwulst völlig von der Umgebung getrennt, theilweise sogar durch eine nicht unbedeutende Blutung, an vielen Stellen durch eine schmale Schicht von Bindegewebe. An der anderen Hälfte

der Peripherie konnte ein mehr allmäliger Uebergang constatirt und bemerkt werden, dass die Muskelfascikel der Geschwulst zwischen die Muskelbündel der angrenzenden Uteruswand einstrahlten. Durch grösseren Kernreichthum und dadurch bedingte dunklere Färbung können die Muskelfascikel der Geschwulst von den Bündeln der präexistirenden Uterusmuskulatur wohl unterschieden werden. Drüsen sind in diesem Myom nicht nachzuweisen, obwohl es nicht weiter als ca. ½ cm von der Uterusschleimhaut entfernt ist.

Die beiden untersuchten Myome der Tubenwinkel des Uterus haben ausser ihrem Sitz mit den von v. Recklinghausen beschriebenen Urnierenadenomyomen die Eigenschaft gemein, dass sie im Gegensatz zu dem eben beschriebenen kugeligen, isolirten, intramuralen Myom des Uteruskörpers durchaus nicht scharf umschrieben sind, sondern sich allmälig in die Umgebung verloren. Sowohl durch das kleinere Geschwülstchen der linken Seite als das grössere am rechten Tubenwinkel wurden Serien von Schnitten angelegt, um bei einem schon bei der Section vermutheten eventuellen Drüsengehalt auf die topographische Beziehung dieser Drüsen Rücksicht nehmen zu können. Mikroskopisch [1]) stellt sich das grössere Myom als ein regelloses Geflecht von Zügen glatter Muskulatur dar, zwischen denen spärliches Bindegewebe, das reichlich Lymphgefässe und sehr reichlich stellenweise stark erweiterte Blutgefässe enthält, zerstreut ist. Drüsen sind ausserordentlich reichlich vorhanden, sie liegen fast alle in schon bei ganz schwacher Vergrösserung erkennbaren, besonders durch ihren Zellreichthum ausgezeichneten Bezirken der Geschwulst. Die eigentlichen Tubenlumina zeigen ein sehr abgeplattetes niedrig cubisches Epithel, das an einigen Stellen in endothelartige Formen übergeht, zum Theil auch fehlt. Von eventuellen Sprossungen oder Ausstülpungen des Tubenlumen soll später noch die Rede sein. Hier sei bezüglich der Drüsen bemerkt, dass, wenn auch nicht bei allen, so doch bei den meisten die von v. Recklinghausen für die Urniere angegebenen Charakteristica an der Form und Ausbildung der Drüsen zu beobachten sind: Wir finden einfach verzweigte Tubuli auf Quer- und Längsschnitten, hier und da mehrere in einer Ebene parallel laufend, ferner „Sammelröhren“ und „Secretcanälchen“, wir finden die Tubuli ausmünden in schön ampullenförmige Erweiterungen (Endkolben), wir finden an einem Tubulus eine Reihe von seitlichen Nebenampullen, wir finden end-

[1]) Siehe Figurentafel.

lich cystische Erweiterungen der Drüsengänge. Zuweilen, wenn auch selten, werden auch pseudoglomerulusähnliche Einstülpungen in das Lumen der Drüsenräume gesehen. Wie gesagt, grenzen die Drüsen nur selten an die unveränderte Muskulatur des Myoms direct an, meist liegen sie in einem zellreichen, offenbar gewucherten Gewebe, das aber, wie sich bei genauerer Untersuchung herausstellt, nicht als zweifelloses Bindegewebe, sondern vielmehr als in Proliferation begriffenes Muskelgewebe bezeichnet werden muss. An einigen wenigen Drüsen ist allerdings in der Umgebung ein zellreiches, junges Bindegewebe vorhanden. Es sind das vielleicht die allerjüngst neugebildeten Drüsenschläuche. Das Epithel fehlt an den Drüsen zum Theil, zum Theil ist es ein cubisches, sehr dicht stehendes, zum Theil ein schön cylindrisches Epithel, an dem ich Flimmerhaare mit Sicherheit nirgends, in einigen Drüsenräumen jedoch mit grosser Wahrscheinlichkeit constatiren konnte. Die Drüsen sind zunächst vorwiegend in der Umgebung des Tubenlumens in dem Adenomyom angeordnet, manche reichen aber auch peripherwärts, d. h. gegen den serösen Ueberzug hin bis dicht an die Grenze der Geschwulst, ja es findet sich ein mit schönen Cylinderzellen ausgekleideter grösserer Hohlraum in der Kuppe des Adenomyoms selbst.

Das Epithel ist einschichtig. Als Inhalt der Drüsen finden sich abgestossene Epithelien, vereinzelte Leukocyten und eine körnige und netzförmige Gerinnungsmasse, ferner rothe Blutkörperchen und die von Recklinghausen beschriebenen Pigmentkörper. Der Reichthum an Drüsen ist stellenweise ein so bedeutender, dass die Geschwulst ein cavernöses Aussehen darbietet. Die weitere Untersuchung stellt auch fest, dass sich Drüsenräume sogar reichlich in den an das Adenomyom angrenzenden Theile der Ligamenta lata vorfinden. Am Tubenlumen selbst sieht man an vielen Schnitten zunächst nichts Besonderes. Nur das eine ist auffällig, dass die Drüsenräume, wie schon gesagt, am reichlichsten in der nächsten Umgebung der Tube entwickelt sind. Bei Durchmusterung einer ganzen Serie findet man aber doch einige Präparate, an welchen man nicht nur kleinere Sprossen (mit Cylinderepithel bekleidete Gänge) vom Tubenlumen in die Umgebung vordringen sieht, sondern man entdeckt in ihnen auch umfangreichere Ausstülpungen, die direct mit den um die Tuben angeordneten Drüsenräumen in Verbindung stehen [1]).

[1]) Siehe Figurentafel.

Von dem kleinen Geschwülstchen der anderen Seite sind mehrere Schnittserien angelegt, die nach einander durchmustert wurden.

1. Serie. Sie zeigt bezüglich der Form und Ausbildung der Drüsen ähnliche Verhältnisse, wie sie in dem oben beschriebenen Adenomyom gefunden wurden, nur sind lange nicht so viel Drüsen vorhanden, ferner ist ein Theil der Drüsen in richtiges cytogenes Bindegewebe eingebettet, endlich sind einige der drüsigen Gebilde zu wirklichen kleinen Cystchen dilatirt, was in dieser Ausdehnung in der anderen Geschwulst nicht der Fall war. Auch die ampullenförmigen Erweiterungen und deutlichen Systeme sind hier weniger ausgeprägt, dagegen liegen auch hier Cylinderepithel führende Räume dicht unter der Serosa und in dieser selbst. Von dem Tubenlumen ausgehend sind wohl kleine mit Cylinderepithel bekleidete Sprossen auch hier nachzuweisen, doch nicht in der Ausdehnung wie bei dem beschriebenen Adenomyom der anderen Seite. Auch ist kein Zusammenhang der Tubenlichtung mit den umgebenden Drüsen nachzuweisen.

2. Serie (etwa durch die Mitte der Geschwulst gelegt): Hier treten wieder sehr reichlich Drüsen auf, insbesondere grosse Sammelröhren mit radienartig von allen Seiten einmündenden Tubuli, ferner stark cystös erweiterte Drüsengänge und kleinere und grössere ampulläre Bildungen, auch Pseudoglomeruli etc. Bemerkenswerth ist hier ein äusserst reichlicher Gehalt des Cysteninhaltes an charakteristischen Pigmentkörperchen, auch kammförmige Bildungen an den Drüsen sind deutlich ausgesprochen. Hier liegen auch ausserordentlich lange, der Oberfläche der Geschwulst parallel gerichtete, spaltförmige Drüsengänge dicht unter dem serösen Ueberzug der Geschwulst. Das Tubenlumen zeigt hier auch kleine Sprossungen und säckchenförmige Ausbuchtungen, jedoch ist die eigentliche Muscularis der Tube nirgends durchbrochen, so dass also bei dieser Geschwulst ein Zusammenhang der Drüsen mit der Tubenlichtung nicht erwiesen werden kann. Nachgetragen muss werden, dass in der Umgebung der beiden Adenomyome das angrenzende Bindegewebe dieselbe eitrige Infiltration zeigt, wie sie im periproctalen Gewebe weiter oben schon beschrieben wurde.

Die Deutung des nunmehr beschriebenen so complicirt gelagerten Falles dürfte auf manche Schwierigkeiten stossen.

1. Um zunächst mit dem Einfachsten zu beginnen, so hat die

Untersuchung ergeben, dass sich von einer alten Entzündung des Mastdarms aus ein chronisch entzündlicher Zustand des periproctalen Bindegewebes und weiterhin des ganzen Beckenzellgewebes entwickelte. Wenn wir als eine chronische Entzündungsform diejenige bezeichnen wollen, bei der ein fortwirkender Reiz eine lang anhaltende Reaction der Gewebe bedingt, oder bei welcher immer wieder von neuem irritative Momente auf die Gewebe einwirken, so müssen wir den beobachteten Entzündungszustand im Beckenzellgewebe in unserem Fall als einen exquisit chronischen bezeichnen. Denn es fanden sich überall neben älteren schwieligen Indurationen des Fett- und Bindegewebes jüngere Granulationsstrata, und weiterhin reichlich frische Eiterungs- und Entzündungsprocesse. Auch die Genitalien zeigten die Merkmale der chronischen Entzündung in der Anwesenheit typischer endometritischer, metritischer und perimetritischer Processe, zu denen sich auch ein chronischer Katarrh der zum Theil obliterirten, zum Theil infolge mannigfacher Verwachsungen zu buchtigen Säcken aufgetriebenen Tuben gesellte.

2. Das Carcinom der Portio: Hier war wiederum die Complication mit entzündlichen Processen interessant, die ihrerseits wohl die nächste Ursache der besonderen und, wie ich glaube, selteneren Form der krebsigen Wachsthumsdegeneration des Oberflächenepithels der Portio waren. Diese besondere Form äusserte sich in einem ganz diffus ausgebreiteten Tiefenwachsthum des Epithels, das zunächst so sehr an einfach entzündliche Infiltration erinnerte, dass bei oberflächlicher Betrachtung die Diagnose Carcinom durchaus zweifelhaft erscheinen musste. Freilich ergab sich bei genauerer Betrachtung, dass die in die Tiefe vordringenden Elemente grossen, platten, polymorphen Epithelzellen entsprachen, deren Herkunft und Abstammung von dem Oberflächenepithel mit einiger Sicherheit angenommen werden durfte. Während aber bei sonstigen Krebsen der Portio das Epithel in zusammenhängenden Zapfen und soliden wohl umschriebenen Zügen, hauptsächlich den Lymphbahnen folgend, in die Tiefe dringt, haben wir hier bei einem kleinen offenbar beginnenden Portiokrebs, der eine oberflächlich zerklüftete Schwellung bewirkte, ein ganz diffuses, gleichmässig dichtes, krebsiges Infiltrat, das noch obendrein derart mit entzündlichen Infiltrationen durchsetzt und combinirt ist, dass man eine ganz allgemeine krebsige Entartung eines Theiles der Oberfläche der Portio annehmen musste — wenn man nicht lieber annimmt, dass der Krebs überhaupt nicht von der

Oberfläche ausgegangen, sondern etwa von verlagerten Epithelkeimen in der Tiefe entstanden und erst secundär an die Oberfläche vorgedrungen ist. Dieser Vermuthung soll aber nur vorübergehend Ausdruck verliehen werden, obwohl sie sich in einer längeren Abhandlung begründen liesse. Jedenfalls erinnern die Bilder, die wir von dem umschriebenen Carcinom der Portio gewannen, sehr an die Darstellung Ribbert's von der Histogenese des Krebses überhaupt, nach welcher ein Carcinom immer damit beginnt, dass durch entzündliche Proliferation des Bindegewebes das Epithel zunächst aus seinem organischen Verband gelöst wird und dann erst jene Selbstständigkeit gewinnt, die wir an dem eigenmächtigen Vordringen in die Nachbarschaft zu erkennen glauben.

3. Die Adenomyome der Tubenwinkel: Aus unserer Darstellung ist ersichtlich, dass die von uns beobachteten myomatösen Geschwülste alle jene charakteristischen Merkmale an sich trugen, die nach v. Recklinghausen von einem typischen paroophoralen Adenomyom zu verlangen sind. Nicht nur der Sitz und die ganze äussere Form, sondern auch der ganze feinere Bau, insbesondere die Gestalt und Anordnung und die mikroskopischen Details der reichlichen Drüsenwucherungen boten alle Merkmale des typischen Urnierenadenomyoms dar. Ohne hierauf nochmals näher einzugehen, muss die wichtige Thatsache hervorgekehrt werden, dass sich trotz dieses typischen Verhaltens dennoch gewisse Beziehungen der Drüsenwucherung zu den schleimhäutigen Bestandtheilen der Tube erkennen liessen, freilich nicht in der Weise, dass ein zweifelloser Zusammenhang der vielen neugebildeten Drüsenschläuche mit dem Tubenlumen zu constatiren gewesen wäre, aber doch bis zu dem Grade, dass man sowohl kleinere mit Cylinderepithel bekleidete Sprossen der Tubenschleimhaut in die angrenzende Muskelschicht vordringen sah, als auch bedeutendere sackförmige und verzweigte Ausbuchtungen des Tubenlumens nachwies. Dabei überschritten freilich diese Ausstülpungen, soweit sie an Serienschnitten verfolgbar waren, den eigentlichen, durchweg gut erkennbaren Muskelring der Tube nicht; nur in dem grösseren Adenomyom gelang es in Serienschnitten eine Stelle zu finden, an welcher der Muskelring unterbrochen war und eine mächtigere ziemlich weit in das myomatöse Gewebe eindringende Ausstülpung der Tubenschleimhaut constatirt werden konnte[1]).

---

[1]) Siehe Figurentafel.

Im Uebrigen fand man die Drüsenräume vorwiegend in der Umgebung der Tubenlichtung, dort lagen sie am dichtesten zusammen, aber sie fanden sich doch auch überall im Myom zerstreut, sogar reichlich unter der Serosa, in dieser selbst und in den an das Myom angrenzenden Partien der Ligamenta lata. Wenn wir nun angesichts unserer Beobachtung trotz der beobachteten Ausstülpungen der Tubenschleimhaut an einer entwickelungsgeschichtlichen Bedeutung der Drüsenneubildung in dem Myom festhalten möchten, so denken wir dabei allerdings eher an Abnormitäten des Müller'schen Ganges, als an die Urniere — vor Allem mit Rücksicht auf die abnorme Gestaltung der Tube. Freilich wird sich hierbei schwer entscheiden lassen, ob eine congenitale Anomalie im Bereich dieses Abschnittes des Müller'schen Ganges anzunehmen ist, oder ob nicht vielleicht chronisch-entzündliche Processe während des postfötalen Daseins zu jener ungeordneten Wucherung des glatten Muskelgewebes sowohl, wie der schleimhäutigen Bestandtheile der Tuben Veranlassung gegeben haben — also eine Entstehung des „Adenomyoms" im Sinne Chiari's und v. Franqué's anzunehmen sein dürfte. Ein recht wichtiger Punkt für die Beurtheilung des Ganzen scheint uns der oben eingehender geschilderte

4. Befund von reichlicher Drüsenbildung in iliacalen Lymphdrüsen. Wir haben die Charakteristica dieser Drüsenbildungen eingehender dargethan und haben gesehen, dass die Cylinderepithel tragenden Räume durchweg von mehreren Lagen concentrisch angeordneten lockeren Bindegewebes umgeben und stellenweise in sehr reichliches sogen. cytogenes Gewebe eingebettet waren. Dieser Umstand lässt die Meinung, dass es sich um irgend eine Metastasenbildung (sei es vom Uterus, sei es von dem Adenomyom her) handeln möchte, nicht aufkommen. Im Gegentheil sprechen die Befunde für eine ganz reguläre Drüsenentwickelung, die nur und einzig und allein durch ihre Heteropie in hohem Grade auffallend und interessant ist. Es bleibt uns angesichts dieser Verhältnisse nichts als eine entwickelungsgeschichtliche Versprengung und Verlagerung von Drüsenkeimen zur Annahme übrig, und wir möchten mangels einer anderen plausiblen Erklärung auf diejenige zurückkommen, die E. Ries in einem ganz analogen, seltenen Fall heranzieht, d. h. eine Beziehung der Drüsenneubildung in den Iliacallymphdrüsen zu dem Wolff'schen Körper proclamiren.

5. Was die geschilderte grosszellige Hyperplasie der

Lymphdrüsen betrifft, so ist allerdings die Aehnlichkeit der grossen polymorphen Zellen, in die das Lymphdrüsengewebe oft beinahe in seiner ganzen Ausdehnung verwandelt war, mit polymorphen Carcinomzellen eine recht grosse. Aber gerade mit Rücksicht darauf, dass die ganze Lymphdrüse in solch grosszelliges Gewebe gleichmässig aufgegangen war, also nirgends umschriebene Knoten oder solide Stränge von solch grossen epithelähnlichen Zellen sich nachweisen liessen, mit Rücksicht zweitens darauf, dass sich bei Triacidfärbung eine grosse Uebereinstimmung zwischen den kleineren einkernigen Elementen des Lymphdrüsengewebes durch eine Reihe von Zwischenstufen mit den grossen epithelähnlichen Elementen erkennen liess, mit Rücksicht endlich auf die Thatsache, dass eine deutliche Beziehung der grosszelligen Wucherung zu der Aussenseite kleiner Gefässe nachzuweisen ist und dass sich diese Zellen auch reichlich in den Blutgefässen selbst vorfanden, möchten wir die in Rede stehende Veränderung des Lymphdrüsengewebes im Sinne einer entzündlichen Hyperplasie auffassen, wie wir sie in ähnlicher Weise mit derartigen grosszelligen Wucherungen gepaart bei infectiösen Erkrankungen (Typhus, Tuberculose etc.) gar nicht selten beobachten können. Die Mitwirkung eines chronischen Entzündungsreizes war ja in der Anwesenheit der beschriebenen eitrigen und indurirenden Phlegmone des Beckenzellgewebes ohne Weiteres gegeben, und wir erkannten in der Anwesenheit von mit reichlichen Fettkörnchenzellen und mit sonstigen Zerfallsproducten beladenen phagocytären Elementen in den Sinus der Lymphdrüsen, dass in der That massenhaft resorbirtes Material aus dem Entzündungsgebiet in die Lymphdrüsen verschleppt wurde und hier zur Ablagerung kam.

6. Endlich noch ein Wort über die Kugelmyome des Uteruskörpers. Es waren rein myomatöse Geschwülste, scharf umschrieben, an denen sich wohl auch das für diese Bildungen typische Wachsthumsgesetz der expansiven Vergrösserung durch fortgesetztes Zwischenschieben neuer Muskelfascikel zwischen die alten Muskelbündel bewährte, bei denen aber einmal auch an einer Stelle der Peripherie ein Wachsthum in der Weise constatirt wurde, dass Muskelbündel der Geschwulst in die Muskulatur der Umgebung vordrangen und diese letztere dem Gebiet der Geschwulst einverleibten.

Im Ganzen betrachtet, gewinnt der beschriebene Fall ein besonderes Interesse dadurch, dass im Verlauf der gesammten Ent-

wickelungssphäre des Wolff'schen Körpers bezw. des Wolff'schen Ganges die mannigfachsten pathologischen Erscheinungen zu Tage traten: wir sahen ein Carcinom an der Muttermundslippe, eine Reihe von intramuralen Kugelmyomen (vorwiegend in den Kanten des Uterus gelegen), beiderseitige Adenomyome der Tubenwinkel, und endlich eine mit grosser Wahrscheinlichkeit als Versprengung von Theilen des Wolff'schen Körpers aufzufassende Drüsenbildung in iliacalen Lymphknoten. So sehr man sich verleiten lassen könnte, für diese gesammte Erscheinungsreihe als gemeinsame ätiologische Grundlage eine Entwickelungsstörung anzunehmen, so vorsichtig möchten wir mit diesem Hinweise sein und in letzter Linie die ätiologische Frage offen lassen.

Literatur.

v. Recklinghausen, Die Adenome und Cystadenome der Uterus- und Tubenwandung, ihre Abkunft von Resten des Wolff'schen Körpers. Berlin 1896.

Schröder-Hofmeier, Handbuch der Krankheiten der weiblichen Geschlechtsorgane. Leipzig 1898.

L. Aschoff, Aus Ergebnisse der allgemeinen Pathologie und pathologischen Anatomie des Menschen und der Thiere. V. Jahrgang 1899, 3, III.

Pick, Ueber Adenomyome des Epoophoron und Paroophoron. Virchow's Arch. Bd. 156 Heft 3.

Klein, Die Geschwülste der Gartner'schen Gänge. Virchow's Arch. Bd. 154 Heft 1.

v. Franqué, Salpingitis nodosa isthmica und Adenomyoma tubae. Zeitschr. f. Geb. u. Gyn. Bd. 42 Heft 1.

E. Ries, Eine neue Operationsmethode des Uteruscarcinoms. Zeitschr. f. Geb. u. Gyn. 1897, Bd. 37.

Erklärung der Tafelabbildungen.

Fig. 1 (Uebersichtsbild). — t = Tubenlumen mit unregelmässigen Sprossen. m = Muscularis der Tube. m_1 = junge Muskelschichten um d = die vielgestaltigen drüsigen Formationen.

Fig. 2 (Tube von Fig. 1). — t = unregelmässiges Tubenlumen, bei d = drüsenartige Ausstülpungen, welche bei die Muscularis der Tube (m) durchbrechen. m_1 = umgebende Muskulatur des Myoms.

Fig. 3 (iliacale Lymphdrüse), Uebersichtspräparat. — l = lymphatisches Gewebe in grosszelliger, entzündlicher Hyperplasie. tr = Trabekel. d = Drüsen innerhalb der Trabekel. d_1 = Drüsen im lymphatischen Parenchym.

Fig. 4 (drüsige Gebilde in iliacalen Lymphknoten). — d = Drüsengänge, mit Cylinderepithel bekleidet, bei f zum Theil Flimmerhaare aufweisend. m = Membrana propria der Drüsen. l = lymphatisches Gewebe (grosszellige, entzündliche Hyperplasie).

Zum Schlusse erlaube ich mir, Herrn Geheimrath Prof. Dr. v. Rindfleisch für die Uebernahme des Referates, sowie Herrn Privatdocent Dr. Borst für die Ueberlassung des Materials und für seine immerwährende, bereitwillige Unterstützung bei meiner Arbeit meinen ergebensten Dank auszusprechen.

I.

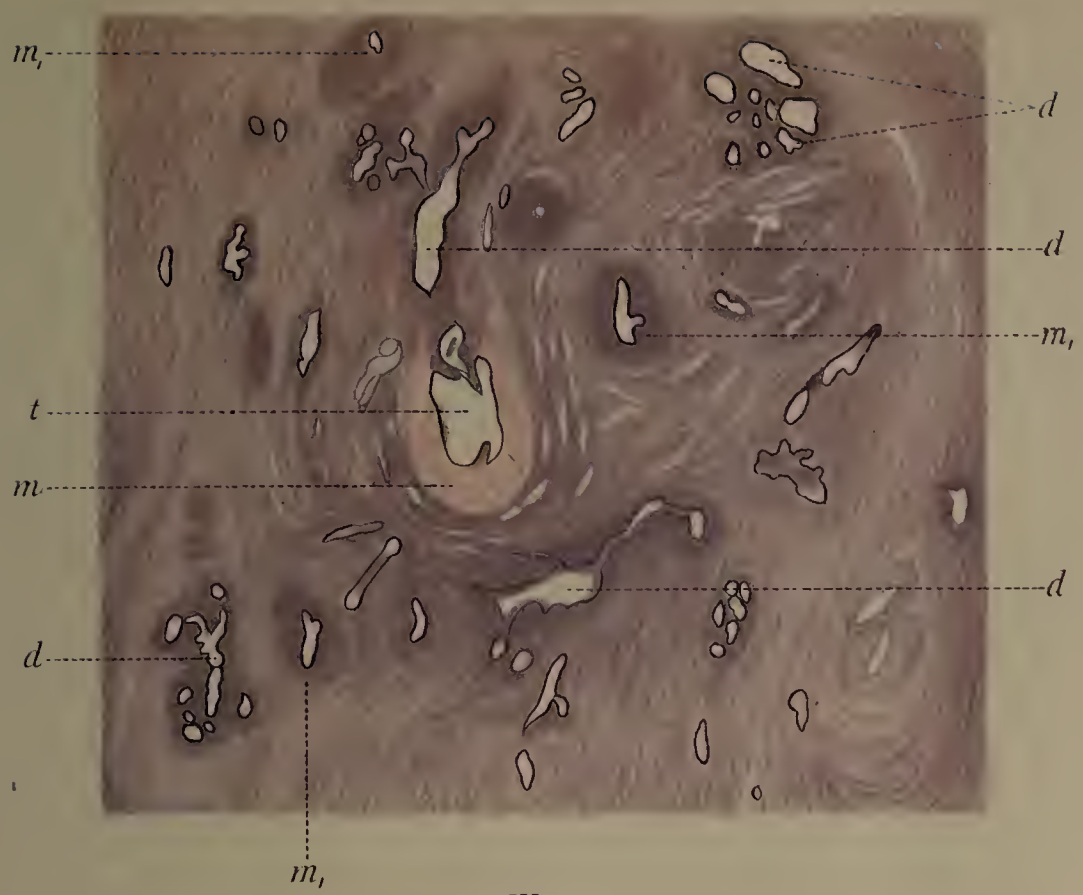

III.

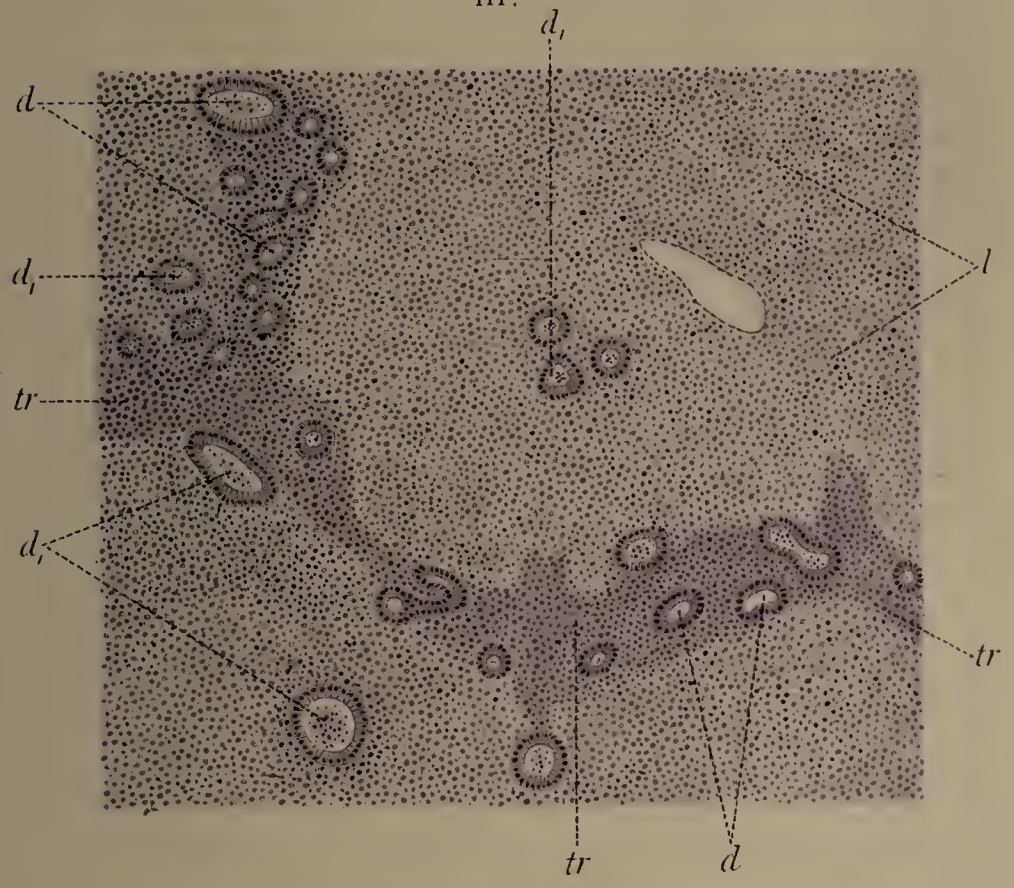

II.

IV.

W. Freytag gez.

Lith. Anst. v. Werner & Winter, Frankfurt a/M.